



ODONTOMA COMPUESTO EN LÍNEA MEDIA DEL MAXILAR COMPOUND ODONTOMA IN MAXILLARY MIDLINE

Gerardo José Guillen Rivera¹; Michelle Leinin Espina Suárez²

¹ Magíster en Ciencias Dentales, mención Cirugía Oral y Maxilofacial. Prestige Oral and Facial Surgery Center. Suite 115. 7100 Westwind Dr. El Paso, Texas, USA. E-mail: info@prestigesurgery.com

² Magíster en Ciencias Dentales, mención Ortodoncia. El Paso Family Orthodontics 5925 Cromo Dr, El Paso, Texas, USA. E-mail: info@epfamilyorthodontics.com

Editor Académico: Dra. Maira Quevedo-Piña

RESUMEN

Los odontomas son tumores de origen odontogénico, conformados por células epiteliales y mesenquimales completamente diferenciadas de los tejidos dentarios. Radiográficamente el odontoma compuesto se caracteriza por múltiples estructuras radiopacas irregulares que varían en tamaño y forma, llamadas dentículos por su similitud con los dientes; son uniloculares, separados del hueso por una cortical bien definida y por su localización pueden causar retención de dientes primarios y/o impactación de dientes permanentes. Generalmente aparecen como lesiones, solitarias o múltiples que se encuentran en el examen radiográfico de rutina. En el presente reporte se describe el caso de un paciente de nueve años con un odontoma compuesto ubicado en la región anterior del maxilar, evaluado a través de la tomografía computarizada de haz cónico, lo que permitió su localización y apoyo al clínico para su decisión terapéutica.

Palabras clave: Odontoma, diente retenido, maxilar, tomografía computarizada de haz cónico (DeCS).

ABSTRACT

Odontomas are tumors of odontogenic origin, made up of epithelial and mesenchymal cells completely differentiated from dental tissues. Radiographically, the composite odontoma is characterized by multiple irregular radiopaque structures that vary in size and shape, called denticles because of their similarity to teeth; They are unilocular, separated from the bone by a well-defined cortex and due to their location can cause retention of primary teeth and / or impaction of permanent teeth. They generally appear as single or multiple lesions found on routine radiographic examination. This report describes the case of a nine-year-old patient with a compound odontoma located in the anterior region of the maxilla, evaluated through cone beam computed tomography, which allowed its location and support to the clinician for his therapeutic decision.

Key words: Odontoma, impacted tooth, maxilla, cone-beam computed tomography (MeSH).

Recibido: 22/04/2021

Aceptado: 22/05/2021

Publicado: 08/07/2021

INTRODUCCIÓN

Los odontomas son tumores de origen odontogénico, conformados por células epiteliales y mesenquimales completamente diferenciadas de los tejidos dentarios: esmalte, dentina y en menor frecuencia cemento y tejido pulpar, los cuales son observables en distintas proporciones y grados de desarrollo.¹ El odontoma compuesto (OC) es un tipo de tumor benigno odontogénico con alto nivel de organización de los tejidos.²

Radiográficamente, se caracteriza por múltiples estructuras radiopacas irregulares que varían en tamaño y forma, contiendo estructuras similares a dientes llamadas dentículos, son uniloculares y están separados del hueso por una cortical bien definida. Generalmente aparecen como lesiones, solitarias o múltiples que se encuentran en el examen radiográfico de rutina. Una consideración importante es que pueden causar alteraciones en la erupción de los dientes, como impactación, erupción tardía o retención de los dientes primarios.³

Se han propuesto varias teorías sobre su etiología; se describen traumatismos en la dentición decidua, infección, antecedentes familiares, síndromes, hiperactividad de los odontoblastos, entre otros. Los odontomas se pueden encontrar en cualquier edad, pero se detectan comúnmente en niños en edad escolar, sin predilección por género.⁴ Tradicionalmente, no se observan signos o síntomas asociados a la presencia de odontomas, por lo que su hallazgo radiográfico es coincidente. Sin embargo, se ha informado que, ante cualquier sintomatología, esta se relaciona principalmente con la retención de dientes permanentes, que a su vez se convierte en el principal motivo de consulta.⁵ En el presente reporte se expone el caso de la evaluación imagenológica de un odontoma compuesto en un paciente de nueve años de edad.

PRESENTACIÓN DEL CASO

Paciente masculino de nueve años de edad referido a estudio mediante tomografía

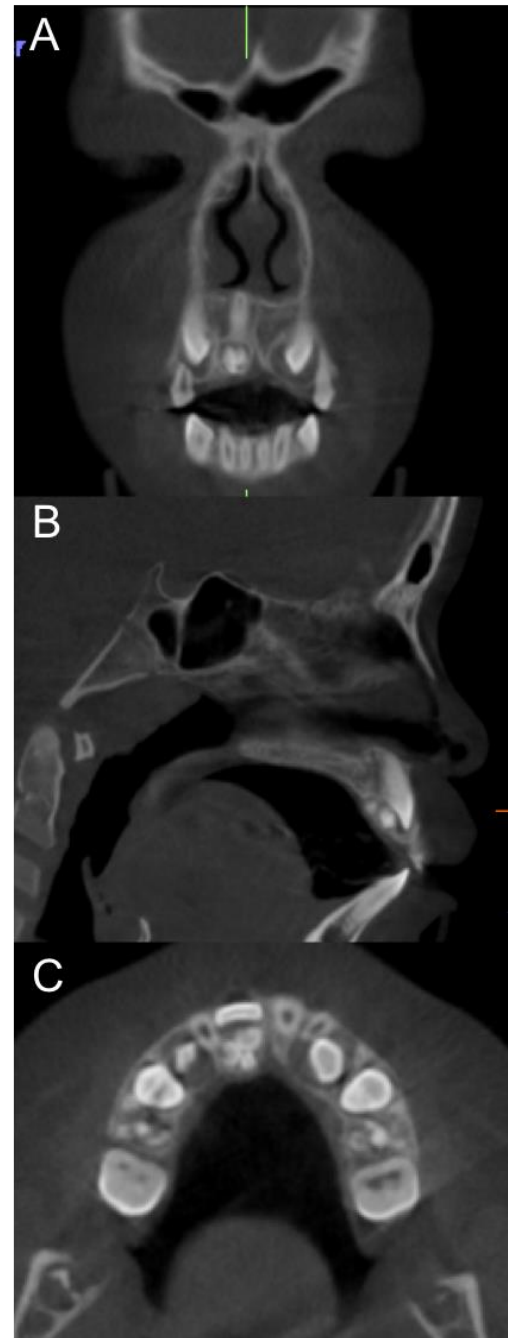


Figura 1. Reconstrucciones multiplanares de tomografía computarizada de haz cónico, donde se observa en cortes coronal (A), sagital (B) y axial (C), imagen hiperdensa de densidad dentaria, conteniendo múltiples dentículos, rodeados de halo hipodenso corticalizado, localizada palatal a la corona del diente 11, causando su retención, sugestiva de Odontoma Compuesto.

computarizada de haz cónico (TCHC) por presentar persistencia del diente primario a pesar de su edad cronológica. En la anamnesis no

reportó ningún antecedente personal y familiar de importancia. Al examen intrabucal se evidenció persistencia de unidad dentaria (UD) 51, ausencia clínica de UD 11 y aumento de volumen en la región palatina. En referencia al estado general de la cronología de erupción era acorde con su edad. Las imágenes se obtuvieron en un equipo ICat (FLX V17, Kavo, PA, USA), con un FOV (*Field of View* por siglas en inglés) de 23 x17 cm y fueron procesadas mediante el software Tx Studio (Kavo, PA, USA).

Al estudio imagenológico con TCHC se observó en los cortes coronal, sagital y axial, imagen hiperdensa de densidad dentaria, conteniendo múltiples dentículo, rodeada de halo hipodenso bien definido, corticalizado, orientada hacia tabla ósea palatina provocando adelgazamiento de la misma y su posición en relación con el cíngulo de la UD 11. La lesión produjo la retención de la UD 11, la cual se encuentra ubicada en posición vertical con su porción apical en íntima proximidad al piso de fosas nasales (Figura 1). La imagen presentaba signos tomográficos sugerentes de OC.

DISCUSIÓN

Los odontomas comprenden aproximadamente el 22% de los tumores odontogénicos en maxilar y mandíbula, la evidencia científica los relaciona como uno de los más prevalentes, estimándose una variabilidad entre OC y odontomas complejos entre 20- 21 al 74%, siendo mayor en un caso u otro según el estudio, sin embargo, algunos autores reportan una mayor prevalencia del OC⁵. Los OC tienen predilección por la región anterior del maxilar como lo acontecido en este caso⁶.

Suelen detectarse mediante un examen radiográfico, para conocer el motivo de la no erupción de un diente permanente ya que interfieren con dicho proceso y provocan su retención 4-5, a similitud de lo sucedido en este reporte. Nelson et al.⁷, mencionan que por lo general el tamaño del OC es pequeño; sin embargo, debido a su crecimiento progresivo y lento puede causar expansión ósea o adelgazamiento de las tablas óseas, evidencia observada en las imágenes de la TCHC. Grish et

al.⁸, mencionan que la mayoría de los casos son indoloros, lo que fue coincidente con el caso de este reporte.

Es importante destacar que las imágenes aportadas por la TCHC permitieron la localización precisa del OC, el diente impactado, las relaciones con las estructuras anatómicas vecinas y de esta manera obtener una visión detallada para un diagnóstico preciso⁹ y diseñar estrategias de tratamiento que resulten en una intervención quirúrgica menos invasiva. De acuerdo a lo expresado por Levi et al.,⁵ el tratamiento de elección es la enucleación tumoral, que tiene un pronóstico muy favorable.

REFERENCIAS

1. Preoteasa CT, Preoteasa E. Compound odontoma - morphology, clinical findings and treatment. Case report. Rom J Morphol Embryol. 2018;59(3):997-1000. PMID: 30534846.
2. Uma E. Compound odontoma in anterior mandible – a case report. Malays J Med Sci, 2017, 24(3):92–95
3. Rana V, Srivastava N, Kaushik N, Sharma V, Panthri P, Niranjana MM. Compound Odontoma: A Case Report. Int J Clin Pediatr Dent. 2019 Jan-Feb;12(1):64-67. doi: 10.5005/jp-journals-10005-1575. PMID: 31496576; PMCID: PMC6710944.
4. Machado Cde V, Knop LA, da Rocha MC, Telles PD. Impacted permanent incisors associated with compound odontoma. BMJ Case Rep. 2015 Jan 12;2015:bcr2014208201. doi: 10.1136/bcr-2014-208201. PMID: 25583937; PMCID: PMC4307052.
5. Levi-Duque F, Ardila CM. Association between odontoma size, age and gender: Multivariate analysis of retrospective data. J Clin Exp Dent. 2019;11(8):e701-e706. Published 2019 Aug 1. doi:10.4317/jced.55733.
6. Baldawa RS, Khante KC, Kalburge JV, Kasat VO. Orthodontic management of an impacted maxillary incisor due to odontoma. Contemp Clin Dent 2011;2:37-40
7. Nelson BL, Thompson LD. Compound odontoma. Head Neck Pathol. 2010;4(4):290-291. doi:10.1007/s12105-010-0186-2.
8. Girish G, Bavle RM, Singh MK, Prasad SN. Compound composite odontoma. J Oral

Maxillofac Pathol. 2016;20(1):162.
doi:10.4103/0973-029X.180982.

9. Nematolahi H, Abadi H, Mohammadzade Z, Soofiani Ghadim M. The Use of Cone Beam Computed Tomography (CBCT) to Determine Supernumerary and Impacted Teeth Position in Pediatric Patients: A Case Report. J Dent Res Dent Clin Dent Prospects. 2013;7(1):47-50. doi:10.5681/joddd.2013.008